

**FACULDADE DE PATOS DE MINAS
GRADUAÇÃO EM ODONTOLOGIA**

**VINÍCIUS ANDRADE RIBEIRO PERES
ESTER MARIETA DA SILVA**

**FACETAS DIRETAS EM DENTES ANTERIORES UTILIZANDO COMPOSITE
WETTING RESIN**

**PATOS DE MINAS
2021**

**VINÍCIUS ANDRADE RIBEIRO PERES
ESTER MARIETA DA SILVA**

**FACETAS DIRETAS EM DENTES ANTERIORES UTILIZANDO COMPOSITE
WETTING RESIN**

Artigo apresentado à Faculdade Patos de Minas como requisito parcial para a conclusão do Curso de graduação em Odontologia.

Orientadora: Profa. Esp. Cláudia Maria de Oliveira Andrade

**PATOS DE MINAS
2021**

FACULDADE PATOS DE MINAS
GRADUAÇÃO EM ODONTOLOGIA

**VINÍCIUS ANDRADE RIBEIRO PERES
ESTER MARIETA DA SILVA**

**FACETAS DIRETAS EM DENTES ANTERIORES UTILIZANDO COMPOSITE
WETTING RESIN**

Trabalho de Conclusão de Curso aprovado pela banca examinadora do Curso de Bacharelado em Odontologia, composta em 18 de Novembro de 2021:

Orientadora: Profa. Esp. Cláudia Maria de Oliveira Andrade
Faculdade Patos de Minas

Examinadora 1: Profa. Dra. Lia Dietrich
Universidade Federal do Vale do Jequitinhonha e Mucuri

Examinador 2: Profa. Dra. Luciana de Araújo Mendes Silva
Faculdade Patos de Minas

**ATA DE DEFESA DO TRABALHO DE CURSO, APRESENTADO POR
VINICIUS ANDRADE RIBEIRO PERES
COMO PARTE DOS REQUISITOS PARA OBTENÇÃO DO TÍTULO DE CIRURGIÃO DENTISTA
DO CURSO DE GRADUAÇÃO EM ODONTOLOGIA.**

Aos dias do mês e ano abaixo datado, reuniu-se, no Auditório Central, a Comissão Examinadora designada pelo Colegiado do Curso de Graduação em Odontologia da Faculdade Patos de Minas, constituída pelos professores abaixo assinados, na prova de defesa de seu trabalho de curso intitulado:

FACETAS DIRETAS EM DENTES ANTERIORES UTILIZANDO COMPOSITE WETTING RESIN

Concluída a exposição, os examinadores arguiram alternadamente o graduando(a) sobre diversos aspectos da pesquisa e do trabalho, como REQUISITO PARCIAL DE CONCLUSÃO DE CURSO. Após a arguição, a comissão reuniu-se para avaliar o desempenho do(a) graduando(a), tendo chegado ao resultado, o(a) graduando(a)

VINICIUS ANDRADE RIBEIRO PERES

foi considerado(a) APROVADO(A). Sendo verdade eu, Profa. Dra. Luciana de Araújo Mendes Silva, Docente Responsável pela Disciplina de TC do Curso de Graduação em Odontologia, confirmo e lavro a presente ata, que assino juntamente com o Coordenador(a) do Curso e os demais Membros da Banca Examinadora.

Patos de Minas - Defesa ocorrida em quinta-feira, 18 de novembro de 2021

Profa. Esp. Cláudia Maria de Oliveira Andrade
Orientador

Defesa do trabalho em modo remoto,
documento assinado pelo professor de TC
como registro legal da defesa.

Profa. Dra. Lia Dietrich
Examinador 1

Defesa do trabalho em modo remoto,
documento assinado pelo professor de TC
como registro legal da defesa.

Profa. Dra. Luciana de Araújo Mendes Silva
Examinador 2

Defesa do trabalho em modo remoto,
documento assinado pelo professor de TC

Prof. Me. Fernando Nascimento
Coordenador do Curso de Graduação em Odontologia

Profa. Dra. Luciana de Araújo Mendes Silva
Docente Responsável pela Disciplina de TC do Curso de Graduação em Odontologia

**ATA DE DEFESA DO TRABALHO DE CURSO, APRESENTADO POR
ESTER MARIETA DA SILVA
COMO PARTE DOS REQUISITOS PARA OBTENÇÃO DO TÍTULO DE CIRURGIÃO DENTISTA
DO CURSO DE GRADUAÇÃO EM ODONTOLOGIA.**

Aos dias do mês e ano abaixo datado, reuniu-se, no Auditório Central, a Comissão Examinadora designada pelo Colegiado do Curso de Graduação em Odontologia da Faculdade Patos de Minas, constituída pelos professores abaixo assinados, na prova de defesa de seu trabalho de curso intitulado:

FACETAS DIRETAS EM DENTES ANTERIORES UTILIZANDO COMPOSITE WETTING RESIN

Concluída a exposição, os examinadores arguíram alternadamente o graduando(a) sobre diversos aspectos da pesquisa e do trabalho, como REQUISITO PARCIAL DE CONCLUSÃO DE CURSO. Após a arguição, a comissão reuniu-se para avaliar o desempenho do(a) graduando(a), tendo chegado ao resultado, o(a) graduando(a)

ESTER MARIETA DA SILVA

foi considerado(a) APROVADO(A). Sendo verdade eu, Profa. Dra. Luciana de Araújo Mendes Silva, Docente Responsável pela Disciplina de TC do Curso de Graduação em Odontologia, confirmo e lavro a presente ata, que assino juntamente com o Coordenador(a) do Curso e os demais Membros da Banca Examinadora.

Patos de Minas - Defesa ocorrida em quinta-feira, 18 de novembro de 2021

Profa. Esp. Cláudia Maria de Oliveira Andrade
Orientador

Defesa do trabalho em modo remoto,
documento assinado pelo professor de TC
como registro legal da defesa.

Profa. Dra. Lia Dietrich
Examinador 1

Defesa do trabalho em modo remoto,
documento assinado pelo professor de TC
como registro legal da defesa.

Profa. Dra. Luciana de Araújo Mendes Silva
Examinador 2

Defesa do trabalho em modo remoto,
documento assinado pelo professor de TC
como registro legal da defesa.

Defesa do trabalho em modo remoto,
documento assinado pelo professor de TC

Prof. Me. Fernando Nascimento
Coordenador do Curso de Graduação em Odontologia

Profa. Dra. Luciana de Araújo Mendes Silva
Docente Responsável pela Disciplina de TC do Curso de Graduação em Odontologia

FACETAS DIRETAS EM DENTES ANTERIORES UTILIZANDO COMPOSITE WETTING RESIN

DIRECT VENEERS ON ANTERIOR TEETH USING COMPOSITE WETTING RESIN

Vinícius Andrade Ribeiro Peres ¹:

¹ Graduando em odontologia, Faculdade Cidade Patos de Minas - FPM, Patos de Minas - MG, sonvinicius7@gmail.com.

Ester Marieta da Silva ²:

² Graduanda em odontologia, Faculdade Cidade Patos de Minas - FPM, Patos de Minas - MG, estermarieta123@gmail.com.

Cláudia Maria de Oliveira Andrade ³:

³ Professora especialista, Faculdade Cidade Patos de Minas - FPM, Patos de Minas - MG, claudia.andrade@faculdadepatosdeminas.edu.br.

FACETAS DIRETAS EM DENTES ANTERIORES UTILIZANDO COMPOSITE WETTING RESIN

RESUMO

Diastemas estão entre as principais queixas estéticas dos pacientes e podem ser classificados como espaços extras, localizados entre dois dentes ou mais, causados por diferenças de tamanhos dentais, ausência dos mesmos, desproporção dos dentes no arco superior com inferior, hábitos deletérios e vários outros fatores. A busca por tratamentos conservadores possibilitou o desenvolvimento de resinas cada vez mais aprimoradas, que visam o estabelecimento de restaurações com estética satisfatória em um menor tempo de trabalho, sem necessidade de maiores desgastes, preservando a estrutura dental. O objetivo desse estudo consiste em relatar um caso clínico onde foi restabelecida a estética em diastemas anteriores com o uso de resinas diretas e agentes umectantes, evitando maiores desgastes, devolvendo função e autoestima para o paciente. Foi realizado protocolo fotográfico, clareamento de consultório e caseiro, seguido de enceramento diagnóstico, com montagem em articulador, verificação de guias, confecção de matriz de silicone para obter a incisal, seguida do fechamento dos diastemas com resinas diretas e uma fina camada superficial com agente umectante. A resina composta se mostrou uma excelente alternativa quando utilizada de maneira correta por um profissional capacitado, que compreenda os princípios estéticos e psicológicos de seu paciente. A utilização de agente umectante associado a resina composta proporcionou o sucesso do tratamento restaurador facilitando manipulação da resina e consequentemente a anatomia, superando as expectativas do paciente, devolvendo ao mesmo a estética de seus dentes, elevando, assim, sua autoestima.

Palavras-chave: Diastema; Estética dentária; Resina composta.

ABSTRACT

Diastemas are found among the main aesthetic ones of patients and can be classified as extra spaces, located between the most important ones, caused by differences in the size of the two faces, absence of differences, disproportion of faces in the upper arch and lower, deleterious habits and several others. factors. The search for conservative treatments allowed the development of increasingly improved resins, which aim to establish restorations with satisfactory aesthetics in a shorter time of work, without the need for greater wear, preserving the dental structure. Objectives: To present a clinical case where aesthetics can be reestablished in previous diastema with the use of direct resins and wetting agents, avoiding further wear, restoring function and self-esteem to the patient. Description of the case: A photographic protocol was carried out, whitening in the office and at home, followed by a diagnostic wax-up, assembly in an articulator, revision of guides, elaboration of a silicone matrix to obtain the incisal, followed by a circle of the diastema with direct resins and a thin surface layer with a wetting agent. Final considerations: The composite resin has proven to be an excellent alternative when it correctly uses a trained professional who understands the aesthetic and psychological principles of

your patient. The use of a humectant agent associated with composite resin provided the success of the restorative treatment, facilitating the manipulation of the resin and, consequently, the anatomy, surpassing the patient's expectations, restoring the aesthetics of their clients, thus increasing their self-esteem.

Keywords: Diastema; Dental esthetics; Composite resin.

INTRODUÇÃO

Tratamentos restauradores estéticos são altamente procurados na Odontologia atualmente, já que a exigência à adesão aos padrões vigentes é cada vez maior. Grande parte dos pacientes que entram em um consultório odontológico anseiam por dentes harmônicos e bem posicionados, uma vez que um sorriso bem estruturado, com estética satisfatória e proporções corretas possibilita o desenvolvimento de maior autoconfiança, que está diretamente ligado a fatores mentais, maior qualidade de vida e autoestima ^(1, 2). Nesse contexto, é de suma importância o oferecimento de tratamento restaurador adequado e de qualidade, que proporcione o bem-estar e a inclusão social ⁽³⁾.

Como preocupação estética primária enquadram-se os diastemas, que podem ser classificados como espaços extra localizados entre dois dentes ou mais, causados por diferenças de tamanhos dentais, ausência dos mesmos, desproporção dos dentes no arco superior com inferior, hábitos deletérios e vários outros fatores ⁽⁴⁻⁶⁾. Normalmente é considerado como diastema espaços interdentais maiores que 0,5 mm mais comumente localizados entre incisivos centrais superiores ⁽⁷⁾. Quando definida sua etiologia, diversos tratamentos podem ser ofertados, como cirurgia, ortodontia, procedimentos restauradores ou uma associação entre eles ⁽⁵⁾.

Dadas as inúmeras opções de tratamento, as decisões de fechamento de diastemas são fundamentadas em uma análise de cada caso e em princípios como economia, disponibilidade de tempo e desejo do paciente. Além disso, um dos grandes fatores de influência na escolha tem sido a busca por terapêuticas conservadoras, já que com o desenvolvimento da tecnologia adesiva e de resinas cada vez mais aprimoradas, tornou-se possível acrescentar compósitos às estruturas dentárias com pouco ou nenhum preparo cavitário, de modo minimamente ou não invasivo ⁽⁸⁻¹²⁾.

Como consequência do aprimoramento das resinas compostas a realização de tratamentos estéticos com as mesmas se elevou consideravelmente. O avanço em suas fórmulas gerou resinas capazes de restaurar adequadamente dentes anteriores e posteriores tendo como base princípios estéticos, biológicos e funcionais ⁽¹³⁾. Além disso, esses compósitos são materiais que podem ser usados para tratamento restaurador em sessão única. No entanto, a principal desvantagem está correlacionada à estabilidade da cor e possíveis fraturas da resina, apesar de diferentes estudos demonstrarem uma alta taxa de sucesso de 5 a 10 anos ^(10, 12).

O fechamento de um grande diastema com resina composta apresenta alguns desafios: o de fechá-lo sem que a largura dos dentes fique desproporcionais e sem que haja excessos de compósitos nas proximais, o que seria um fator predisponente para o acúmulo de alimentos e posteriormente, para o desenvolvimento de cálculos, além da dificuldade de inserção e manipulação do material na cavidade dental ⁽¹⁴⁾. Considerando essas dificuldades, o presente caso clínico descreve um enceramento diagnóstico prévio realizado para que as proporções de largura pudessem ser adequadamente realizadas e analisadas ⁽¹⁵⁾. Além disso, o procedimento conta com a utilização de um modelador de resina para posicionar, manipular e esculpir de modo mais facilitado e aprimorado todas as restaurações diretas em compósito, melhorando a modelagem do material e a adaptação do mesmo à cavidade dentária ⁽¹⁶⁾.

O modelador de resinas vem sendo empregado para melhorar o manuseio clínico das resinas compostas, já que grande parte desses compósitos presentes no mercado odontológico atual possuem aderência às espátulas de inserção, o que dificulta a confecção da anatomia dental tão crucial ao procedimento restaurador, podendo gerar falhas no interior da restauração ⁽¹⁷⁾. Formações de bolhas ou defeitos coesivos da resina estão entre as principais consequências e podem afetar diretamente as propriedades ópticas da restauração, sobretudo a translucidez e a estabilidade de cor ⁽¹⁸⁾.

Assim, este trabalho tem como objetivo o relato de um caso clínico de restabelecimento da estética nos diastemas com a fabricação de facetas diretas utilizando agente modelador de resina. Foi proposto o uso de resinas diretas, as quais o desgaste dentário foi evitado, para reconstrução dos espaços interdentais e reestruturação da proporção dental, devolvendo função, estética e autoestima ao paciente.

METODOLOGIA

Este artigo é um relato de caso descritivo, com foco qualitativo e exploratório. Aborda, como tema principal, a utilização clínica de agente umectante para manuseio de resina composta utilizada no procedimento odontológico de fechamento de diastemas. Leva em conta a experiência dos investigadores na utilização do produto (composite wetting resin) e descreve, com embasamento na literatura, todas etapas utilizadas no procedimento clínico abordado sobre fechamento de diastema ⁽¹⁹⁾.

Utiliza de um método qualitativo, uma vez que permite o estudo em profundidade de uma temática específica, analisando-a de forma estrutural, teoricamente fundamentada e interpretada. Parte do próprio contexto e aborda questões que despertam a autopercepção e autocrítica ⁽²⁰⁾.

APROVAÇÃO DO COMITÊ DE ÉTICA E PESQUISA

Sabe-se que a ética vai muito além do âmbito científico e é a responsável pelo norteamo da conduta de um determinado procedimento ou de uma determinada pessoa. Justamente por isso, faz-se necessária a abordagem do posicionamento do paciente frente ao tratamento proposto.

Isto posto, o paciente do presente artigo concordou em participar deste trabalho e assinou o Termo de Consentimento Livre e Esclarecido (TCLE), sendo o projeto tramitado pelo Comitê de Ética e Pesquisa com Seres Humanos da Faculdade Patos de Minas, autorizado pelo número de parecer: 4.683.415.

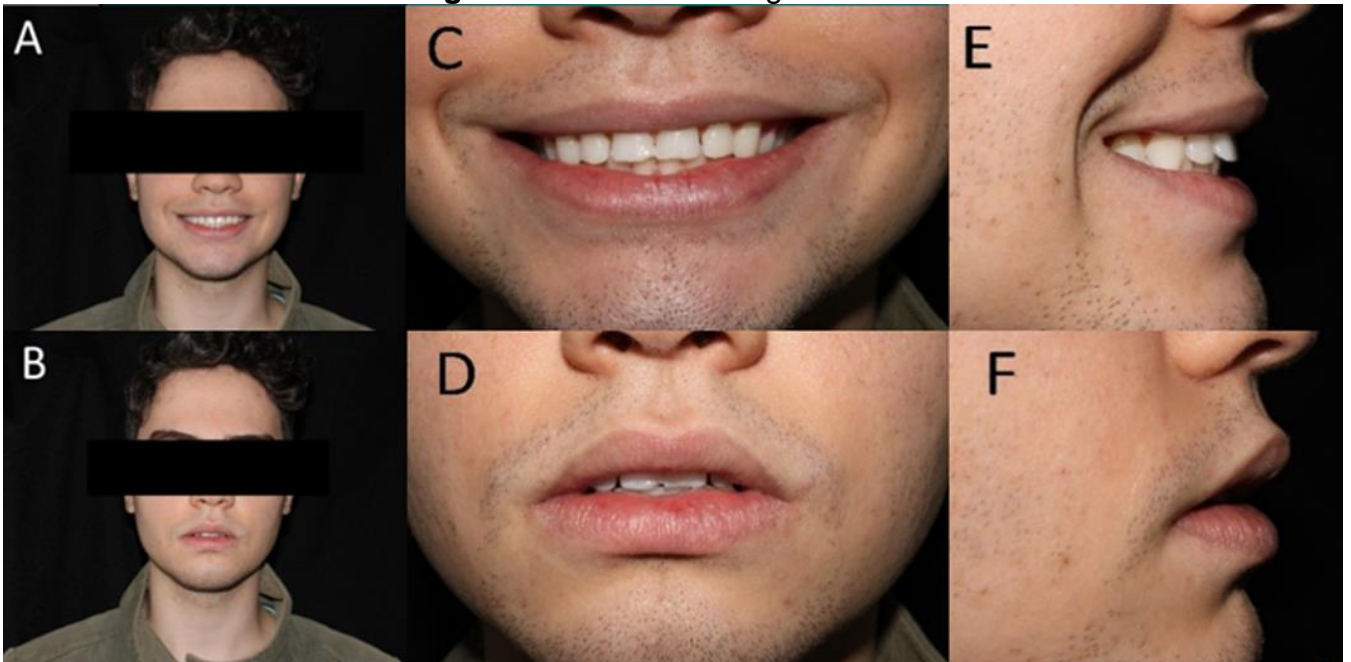
DESCRIÇÃO DO CASO

Paciente, gênero masculino, 22 anos, chegou à policlínica da Faculdade Patos de Minas (FPM), se queixando de diastemas em seus dentes ântero superiores, com desejo de restabelecer a harmonia dental. Após anamnese e exame clínico, foi estabelecida a abordagem de tratamento para correção estética dos dentes 11, 12, 21 e 22, onde os diastemas se mostravam presentes entre os incisivos centrais e laterais de ambas as hemiarcadas, e possuíam tamanho insatisfatório, gerando incômodo visual relatado pelo paciente (Figura 1).

O tratamento iniciou-se com profilaxia com pedra-pomes e água, seguida por clareamento dentário de consultório, feito em 3 sessões de 15 minutos (intervalo de 7 dias entre cada sessão). Foram necessárias 3 sessões de clareamento devido a saturação do substrato dentário. Os materiais utilizados foram gel clareador peróxido de hidrogênio a 35% (Whiteness HP FGM. Joinville, SC, Brasil) e barreira gengival (Top Dam FGM. Joinville, SC, Brasil) para proteção das estruturas adjacentes. Além do clareamento de consultório, também foi feita moldagem da arcada superior e inferior do paciente com alginato (Hydrogum Zhermack S.p.a., Badia Polesine, Rovigo, Itália) para confecção de um modelo de estudo e fabricação de uma placa para clareamento caseiro, realizado com peróxido de carbamida 16%, uso noturno por 21 dias, garantindo a longevidade do tratamento clareador. O modelo de estudo também foi utilizado em articulador semi ajustável para a obtenção de um enceramento diagnóstico e de uma matriz de silicone pelo laboratório de prótese dentária (Figura 2).

Obtendo uma prévia do resultado do procedimento restaurador, sugeriu-se ainda mais acréscimos em resina em incisivos centrais e laterais para a promoção de alinhamento estético com caninos. Houve discordância por parte do paciente, que desejava realizar uma alteração estética mais conservadora, mantendo a forma de seus dentes com estética semelhante à de origem. Logo, os demais acréscimos sugeridos não foram realizados. Passados 15 dias após a realização do clareamento dentário, deu-se início ao protocolo fotográfico inicial (Figura 1) e ao procedimento restaurador.

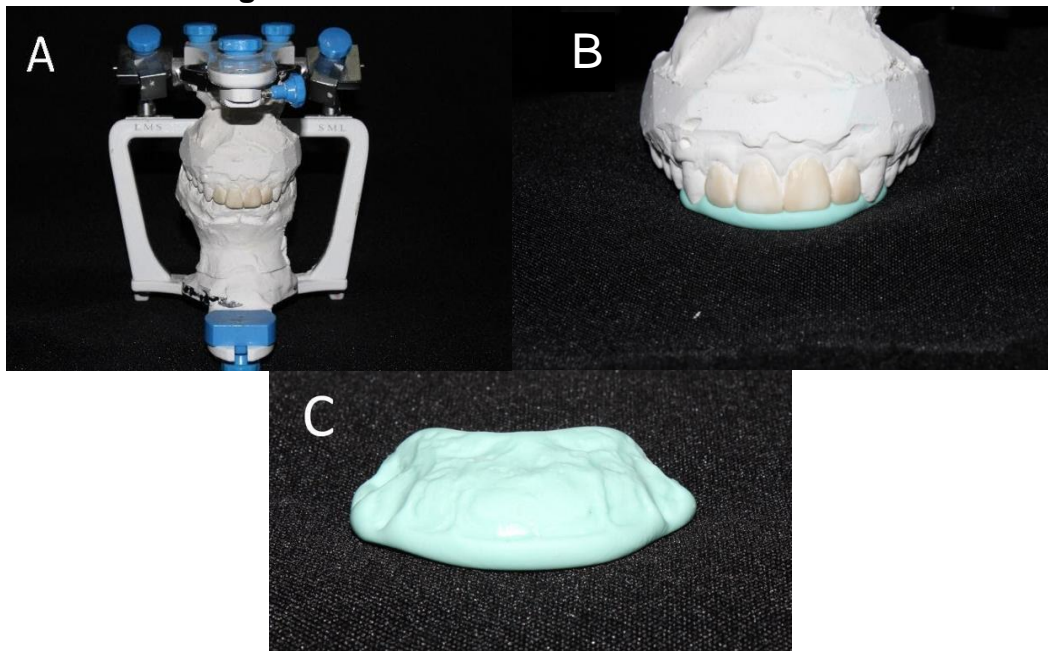
Figura 1 - Protocolo fotográfico inicial



A, B- Imagens do paciente em posição frontal sorrindo e com a boca relaxada/ semiaberta, respectivamente;
 C, D- Imagens focadas no sorriso e posição de boca relaxada/ semiaberta do mesmo;
 E, F- Imagens de perfil do sorriso, e boca relaxada/ semiaberta, mostrando a posição vestibularizada dos dentes no arco.

Fonte: Imagens autorais, 2021.

Figura 2 - Modelo de estudo e matriz de silicone



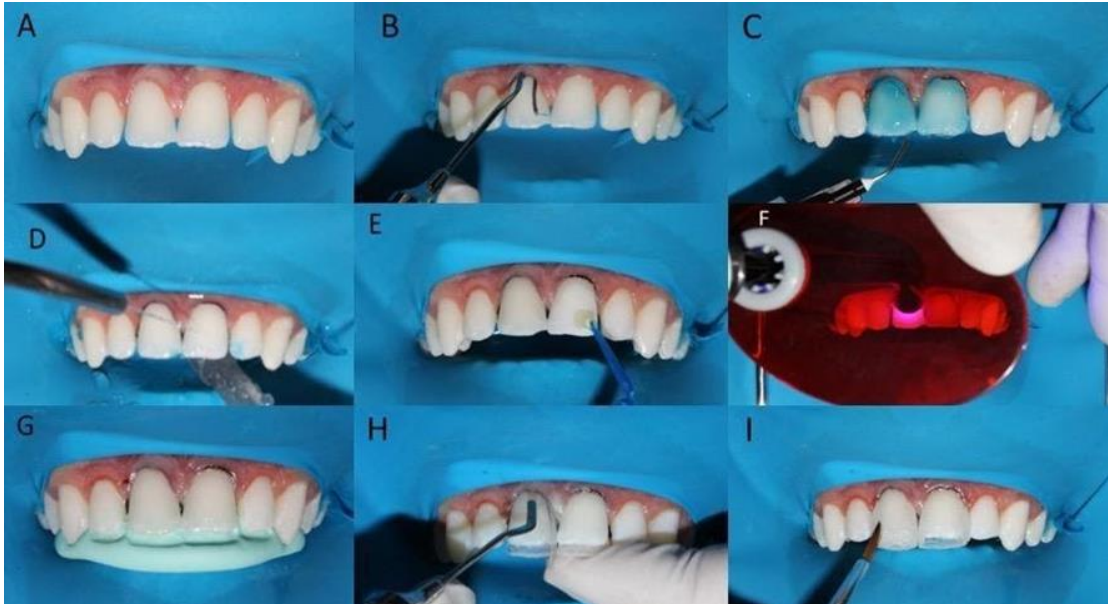
A- Montagem de modelo superior e inferior no Asa (Articulador Semi Ajustável), e enceramento diagnóstico dos dentes 11,12, 21,22;
 B- Imagem de modelo superior, com a adaptação da matriz de silicone;
 C- Imagem da matriz de silicone finalizada.

Fonte: Imagens autorais, 2021.

Primeiramente foi realizada a limpeza dos dentes com escova de Robinson e pedra pomes diluída em água para remoção de quaisquer impurezas presentes. Em seguida realizou-se a análise da coloração com escala Vita, dando segmento ao isolamento absoluto modificado com inserção do fio retrator (Retraflex - Biodinâmica) para melhor visualização do término cervical, sem necessidade de anestesia local. Com a região de trabalho isolada e bem delimitada, iniciou-se o processo de condicionamento do esmalte dental utilizando ácido fosfórico 37% (Maquira, Maringá, PR, Brasil) somente nos incisivos centrais superiores durante 30 segundos, seguido de irrigação com água pelo mesmo tempo de aplicação do ácido e secagem com papel absorvente para controle de umidade nos dentes. Aplicou-se adesivo convencional de dois passos com primer e bond no mesmo frasco (Adper Single Bond 2 3M/ESPE, St. Paul, MN, EUA), espalhando-o por 15 segundos na superfície dental por duas vezes seguidas, para então realizar a fotopolimerização. Com o adesivo fotopolimerizado, iniciou-se a inserção de resina translúcida (Filtek CT Z350 XT 3M/ESPE, St. Paul, MN, EUA) na matriz de silicone para confeccionar a face palatina e incisal dos dentes 11 e 21, fotoativadas (GNATUS - $1200 \text{ mW/cm}^2 \pm 200 \text{ mW/cm}^2$), por tempo padrão de 20 segundos cada. Incrementos na mesial e distal dos dentes foram feitos, para o fechamento dos diastemas, com o auxílio de uma matriz (Unimatrix TDV. Pomerode, SC, Brasil) para facilitar a formação das proximais. Novamente os incrementos foram fotoativados (20 segundos) e seguiu-se para os incrementos da resina de esmalte (Filtek A1E e A1B Z350 XT 3M/ESPE, St. Paul, MN, EUA), também fotopolimerizados. O último incremento foi feito na face vestibular, aliado ao modelador de resina (BISCO, Illinois, Schaumburg). O modelador foi dispensado em um pote dappen no qual o pincel pelo marta (Tigre, Joinville, SC, Brasil) foi inserido para devida embebição e posterior aplicação. O excesso do modelador foi removido em gaze e o pincel embebido com o modelador foi aplicado sobre a última camada da restauração, posteriormente também fotoativada. Terminadas as restaurações dos dentes 11 e 21, deu-se início a realização do procedimento nos incisivos laterais (12 e 22), feito em padrão semelhante ao condicionamento ácido, controle de umidade, aplicação de adesivo e técnica restauradora dos incisivos centrais já realizados. Criou-se a face palatina dos dentes com resina translúcida, que recebeu fotoativação por 20 segundos, seguido das paredes proximais em resina com auxílio da matriz (Unimatrix TDV. Pomerode, SC, Brasil), posteriormente fotoativada. Os incrementos de esmalte foram realizados

com o auxílio do agente umectante e fotoativados e, finalizando, houve aplicação de gel hidrossolúvel na vestibular, fotoativada pela última vez (Figura 3).

Figura 3 - Preparo da superfície e execução do procedimento restaurador



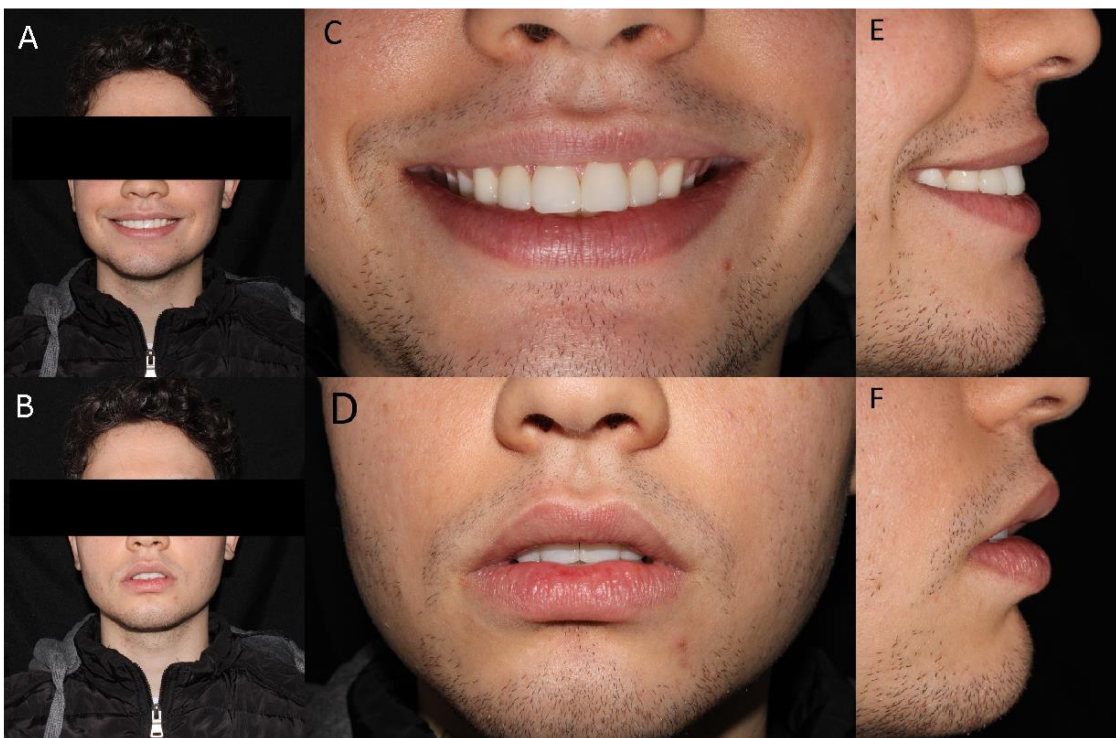- A - Execução do isolamento absoluto modificado;
 B - Inserção do fio retrator (Retraflex - Biodinâmica) sem necessidade de anestesia local;
 C- Condicionamento do esmalte dental (11 e 21) utilizando ácido fosfórico 37% (Maquira, Maringá, PR, Brasil) por 30 segundos;
 D- Irrigação por 30 segundos e secagem;
 E- Aplicação de adesivo convencional de dois passos (no 11 e 21) com primer e bond no mesmo frasco (Adper Single Bond 2 – 3M/ESPE, St. Paul, MN, EUA) por 15 s por duas vezes seguidas;
 F- Fotopolimerização;
 G- Inserção de resina translúcida (Filtek CT Z350 XT – 3M/ESPE, St. Paul, MN, EUA) na matriz de silicon (11 e 21) fotoativada por 20 segundos cada face; fez-se incrementos na mesial e distal dos dentes para o fechamento dos diastemas, com o auxílio de uma matriz (Unimatrix – TDV. Pomerode, SC, Brasil);
 H-Incremento da resina de esmalte (Filtek A1E e A1B Z350 XT – 3M/ESPE, St. Paul, MN, EUA) no 11 e 21– fotoativação;
 I- O último incremento foi feito na face vestibular aliado ao modelador de resina (BISCO, Illinois, Schaumburg). O mesmo processo foi repetido para os laterais.
Fonte: Imagens autorais, 2021.

Terminado o procedimento restaurador, a oclusão do paciente foi checada com papel carbono para remoção de quaisquer contatos excessivos presentes, seguido de acabamento com as brocas diamantadas F e FF (KG Sorensen. Cotia, SP, Brasil) para as faces vestibular e palatina dos dentes restaurados. Tiras de lixa de resina foram utilizadas nas faces mesial e distal, removendo assim as irregularidades que promoveriam acúmulo de resíduos. Foi feito polimento para aumento do brilho e melhoria na textura com taças de borracha e um kit de polimento (Dhpro. Paranaguá, PA, Brasil). O retorno do paciente foi marcado para o dia seguinte.

RESULTADOS

Paciente retornou 24 horas após finalização das facetas para finalização do acabamento e polimento queixando de cortes no lábio devido ao aumento dos dentes, foi realizado ajuste na altura dos elementos 11, 12, 21 e 22 e um pequeno desgaste a mais no dente 21, individualizado e de acordo com o desejo do paciente. O indivíduo se mostrou extremamente satisfeito com o resultado obtido e foi dada continuidade ao protocolo fotográfico final (Figura 4).

Figura 4 - Protocolo fotográfico final



A, B- Imagens do paciente em posição frontal sorrindo e com a boca relaxada/ semiaberta, respectivamente após fechamento de diastemas e restaurações em resina composta;
 C, D- Paciente sorrindo e paciente com posição de boca relaxada/ semiaberta;
 E, F- Imagens de perfil do sorriso, e boca relaxada/ semiaberta, mostrando reabilitação estética e diminuição de overbite.

Fonte: Imagens autorais, 2021.

DISCUSSÃO

O papel do cirurgião-dentista, ao promover tratamentos estéticos dentários, se dá por meio da compreensão das necessidades do paciente, o que engloba a averiguação de opções de tratamento e das vantagens e desvantagens de cada

protocolo clínico. É necessário realizar o plano de tratamento baseado nas singularidades, desejos e percepções de harmonia e beleza de cada indivíduo ^(21, 22).

Nessa perspectiva, o paciente do presente trabalho possuía diastemas entre os dentes anteriores e desejava tratamento estético minimamente invasivo, visando melhora de sua autoestima. Para que fosse realizado o procedimento, uma série de etapas foram elencadas e criteriosamente seguidas. Entre elas, cita-se a escolha da forma de tratamento com resinas diretas, o clareamento dental antecedendo o procedimento restaurador, a eleição de agentes modeladores de compósitos, enceramento diagnóstico, isolamento absoluto, seleção de sistema adesivo, escolha de cor e manuseio das resinas compostas, acabamento e polimento.

Para realizar uma melhor análise e planejamento da forma dos dentes, o enceramento diagnóstico é de grande importância. Através dele é possível a obtenção de uma prévia da anatomia dental a ser posteriormente realizada no paciente ^(15, 23). Nesse viés, a escultura finalizada no modelo de gesso possibilitou ao paciente do presente trabalho ter uma visão da forma que seus dentes iriam adquirir, além de permitir a criação de uma matriz guia de silicone, que facilitou a execução da restauração e possibilitou ao profissional uma melhor confecção do serviço devido a previsibilidade gerada.

O clareamento dental, proposto como etapa prévia às facetas diretas, surgiu no ano de 1989, e é um quesito indispensável quando se trata de fechamento de diastemas com resinas compostas, sendo indicado na grande maioria dos casos por não ser invasivo e contribuir de forma significativa na estética do sorriso ⁽²⁴⁾. É baseado na utilização de agentes clareadores, de preferência oxidantes, como peróxido de hidrogênio ou peróxido de carbamida, os quais atuam de forma a eliminar os agentes descolorantes localizados na estrutura dentária ^(25, 26).

Os agentes clareadores se dividem em dois grandes grupos: sistema de clareamento em consultório e em casa. Os clareadores em consultório são realizados por profissionais de saúde bucal em seus respectivos ambientes de trabalho e se caracterizam pelo uso de agentes oxidantes de elevadas concentrações, normalmente de 25% a 35% de peróxido de hidrogênio em um reduzido espaço de tempo ^(27, 28). Devido a essas altas concentrações, deve ser feito um isolamento dos tecidos moles com barreira gengival ou com um produto de barreira para pintura gengival de modo a evitar a ocorrência de possível irritabilidade da mucosa bucal ^(26, 29).

O outro grande grupo de sistemas de clareamento são aqueles realizados em domicílio e podem ser subdivididos em duas categorias: produtos de clareamento dentário supervisionados profissionalmente e produtos “over-the-counter”(OTC). Os supervisionados profissionalmente consistem em clareamentos supervisionados pelo cirurgião-dentista e que tem como princípios a utilização de moldeiras de plástico, obtidas a partir da moldagem da arcada dentária do paciente, as quais serão preenchidas com gel clareador para entrar em contato com os dentes ⁽³⁰⁾. As concentrações do agente oxidante são inferiores às dos tratamentos em consultório, usualmente utilizando 5% a 22% para o peróxido de carbamida e 6% a 15% para o peróxido de hidrogênio ⁽³¹⁾. Já os sistemas OTC são geralmente realizados sem a supervisão do dentista e englobam pastas clareadoras, géis especiais, fitas e até mesmo kits de sistemas de clareamento, a preços mais acessíveis, embora com confiabilidade e resultados duvidosos ⁽³²⁾.

Vale ressaltar que as vantagens do clareamento em consultório abrangem a necessidade mínima de colaboração do paciente e resultados visíveis imediatos, embora necessitem de outras aplicações para atingir um clareamento ideal do substrato dental ⁽³³⁻³⁵⁾. Entretanto, apresentam como desvantagens o custo elevado, o aparecimento de possíveis irritabilidades na mucosa e hipersensibilidade dentinária associada ao tempo de consulta ^(36, 37).

No clareamento caseiro, o custo é mais acessível e o tempo de consulta é reduzido de forma significativa ⁽³⁸⁾. No entanto, necessita de maior quantidade de sessões para que o resultado final seja satisfatório, um molde preciso da arcada dentária, além de boa instrução de uso e remoção do excesso de gel após a inserção e uma eficaz colaboração do paciente ⁽³⁹⁾. Na maioria dos casos, a melhor opção é a combinação de diferentes sistemas de clareamento. Assim sendo, foi sugerida ao paciente essa proposta de associação das técnicas clareadores caseira e de consultório, previamente ao fechamento de diastemas, de forma a otimizar o tempo de trabalho e possibilitar o uso de resinas com colorações mais naturais. Foram realizadas 3 sessões de clareamento de consultório com peróxido de hidrogênio a 35% (Whiteness HP FGM. Joinville, SC, Brasil) com barreira gengival (Top Dam FGM. Joinville, SC, Brasil), com posterior clareamento caseiro utilizando peróxido de carbamida a 16% por 21 dias.

Nas etapas de fechamento de diastema, o isolamento absoluto é imprescindível, uma vez que é responsável por proporcionar um campo de trabalho com melhor controle da contaminação por saliva e sangue, além de proteger o paciente do risco da ingestão de materiais odontológicos e proporcionar uma melhor visibilidade ao profissional ⁽⁴⁰⁾. Uma vez que o campo de trabalho do cirurgião-dentista está favorável, há uma elevação na longevidade e qualidade do procedimento executado ⁽⁴¹⁾. Vale agregar que modificações podem ser efetuadas almejando individualizar cada situação clínica, como é o caso do presente artigo, o qual utilizou o isolamento absoluto modificado, técnica simples e eficaz, para isolamento dos dentes antero-superiores.

Para a execução dessa técnica são inseridos roletes de algodão lateralmente ao freio labial do paciente. No lençol de borracha são realizadas, geralmente, de oito a dez perfurações paralelas, de modo a abranger de pré-molar a pré-molar. Sua fixação pode ser executada com grampos (de número 206 a 209) ou stops, que são fragmentos seccionados do lençol de borracha, postos entre os dentes, deixando o lençol estável e passível de controle de fluídos orais, alcançando uma adesão adequada à superfície dentinária ⁽⁴⁰⁾. Com esse tipo de isolamento é possível uma boa visualização das margens gengivais, principalmente quando associado ao fio retrator que corrobora também para o controle do exsudato do fluido crevicular ⁽⁴²⁾.

A aplicação de fio retrator gengival permite o trabalho restaurador em região seca, por meio da retenção de fluidos gengivais e saliva. Também promove melhor visualização do término cervical e margem da restauração ⁽⁴³⁾. A manutenção adequada do material restaurador a longo-prazo depende da saúde do tecido periodontal adjacente ⁽⁴⁴⁾. Logo, a utilização do fio retrator precisa ser realizada cuidadosamente, a fim de não promover danos ao tecido periodontal no momento de sua inserção ⁽⁴⁵⁾. Com esse objetivo, neste trabalho, a aplicação do fio retrator foi feita em passo único, com delicadeza, inibindo possíveis danos às estruturas de suporte e evitando desconforto ao paciente.

Em relação ao condicionamento ácido do esmalte dentário, há décadas é uma técnica bem estabelecida cientificamente e rotineira em procedimentos clínicos restauradores. O esmalte dentário é um tecido de base mineralizada, composto principalmente por cristais de hidroxiapatita, estruturados em prismas. Apresenta 96% de porção inorgânica (mineral) e apenas 4% de porção orgânica e água. Devido a essa composição homogênea, a superfície, quando submetida ao

condicionamento ácido, a exemplo o ácido fosfórico 37% (Maquira, Maringá, PR, Brasil), utilizado neste trabalho, cria poros que permitem escoamento de materiais adesivos e, portanto, permite uma retenção micromecânica após polimerização, que estabelece efetividade em adesão na região condicionada ^(46 - 49).

Diferentemente do esmalte, a dentina apresenta composição heterogênea e úmida, representada em 70% por matéria inorgânica, 20% de matéria orgânica e 10% de água. A dentina superficial apresenta em menor quantidade túbulos dentinários, mas em grande quantidade dentina intertubular, o que dificulta a ação dos ácidos condicionantes, uma vez que o ácido, antes de promover porosidades que capacitariam microinfiltrações com material adesivo, primeiramente age eliminando provável lama dentinária (smear layer), causada pelo preparo do dente, e eliminando dentina intertubular ^(50, 51).

Neste trabalho, não houve necessidade de desgastes do órgão dentário para a confecção de restaurações em resina composta, pois o paciente almejava um procedimento conservador e minimamente invasivo, o que foi ao encontro do planejamento do dentista, que notava a presença de espaço de trabalho e possibilidade de adesão de materiais adequada. Logo, a aplicação do condicionamento com ácido fosfórico 37% (Maquira, Maringá, PR, Brasil) se deu diretamente em esmalte e não houve presença de smear layer ou fatores que prejudicariam a adesão. A etapa de condicionamento ácido aumentou a rugosidade superficial e criou microporosidades, permitindo, assim, a aplicação de sistemas adesivos.

Os sistemas adesivos, por sua vez, apresentam diferentes classificações, relacionadas ao número de passos necessários para a promover a adesão. Podem ser separados por convencionais, necessitando do condicionamento do esmalte e/ou dentina com ácido fosfórico prévio, variando de acordo com o número de passos necessários clinicamente. Também podem se apresentar de formas alternativas, como os sistemas adesivos autocondicionantes, também podendo apresentar diferentes passos para aplicação conforme o produto selecionado, mas que não necessitam de condicionamento com ácido fosfórico prévio por possuir fórmula com monômeros resinosos de pH ácido, capazes de promoverem micro infiltrações e impregnação por adesivo simultaneamente no substrato dentário ^(52 - 54).

O adesivo selecionado para realização do caso clínico foi Adper Single Bond 2 (3M/ESPE, St. Paul, MN, EUA). É um produto adesivo convencional de dois

passos, que foi escolhido pelo fácil manuseio e maior efetividade na adesão ao esmalte, se comparado a outras técnicas adesivas alternativas. Possui em sua composição primer e bond no mesmo frasco, necessitando apenas do condicionamento ácido da superfície inicialmente feito. Com a superfície do esmalte do paciente já condicionada, foi feito esfregaço com adesivo durante 15 segundos, duas vezes. Após isso foi, enfim, fotopolimerizado por 30 segundos ⁽⁵⁵⁻⁵⁷⁾.

É válido ressaltar que o contato proximal tem papel relevante no quesito de proteção do periodonto e sua perda pode resultar em inclinações no dente e em injúrias advindas tanto da impactação alimentar, seja ela horizontal ou vertical, quanto de distúrbios oclusais relacionados ao dente antagonista ⁽⁵⁸⁾. Pode ocorrer, ainda o aparecimento de espaços negros advindos da perda da papila interdentária, causando, além da debilitação da função, uma debilitação estética ⁽⁵⁹⁾. Nesse sentido, para auxiliar na confecção do contato proximal e com a intenção de superar ou contornar tais problemas, foi sugerida a utilização de unimatrix (Unimatrix TDV. Pomerode, SC, Brasil).

Entre as vantagens que este sistema apresenta ante as matrizes convencionais, cita-se a facilidade de uso e um bom resultado de reanatomização e restabelecimento de ponto de contato, além de ser confortável ao paciente. A facilidade do uso pode ser justificada em detrimento da rigidez da matriz a qual oferece estabilidade e possibilita o estabelecimento do formato do dente já na etapa restauradora, permitindo um correto contorno da superfície proximal, além de tornar a inserção e condensação dos compósitos de resina composta facilitada, impedindo que haja excessos de material restaurador ^(59, 60).

A resina composta, material restaurador utilizado no caso clínico, detém a vantagem de execução do tratamento de modo pouco invasivo, com menores custos e tempo de espera, opondo-se às cerâmicas as quais necessitam de maiores desgastes nas estruturas dentárias, além de etapas laboratoriais as quais aumentam a duração e valores do tratamento. No entanto, quando comparadas a cerâmicas, as resinas perdem na resistência e na maior propensão a pigmentações extrínsecas e, cabe ao paciente, após as apresentações dos materiais, a escolha do procedimento restaurador o qual deseja seguir ^(61, 62).

Um dos grandes desafios da técnica incremental de resina composta é a pegajosidade dos compósitos às espátulas de inserção, devido à alta viscosidade dos monômeros que compõem a matriz orgânica, o que dificulta a confecção da

anatomia dental tão crucial ao procedimento restaurador, podendo gerar falhas no interior da restauração, influenciando de forma direta em sua qualidade, longevidade e desempenho clínico ^(18, 63). Dessa maneira, os dentistas têm buscado métodos auxiliares para facilitar o manuseio clínico dos incrementos de resina composta. Como exemplo, tem-se a utilização de resinas fluidas denominadas de líquido modelador ⁽⁶⁴⁾.

O uso do modelador de resinas melhora a inserção e a escultura dentária, corroborando para um resultado final satisfatório. No entanto, há estudos que afirmam que a utilização desses agentes pode afetar o grau de conversão e a densidade de ligações cruzadas de nanocompósitos. Uma deficiência no grau de conversão afeta algumas propriedades das resinas como dureza, resistência à compressão, resistência à flexão e às tensões, solubilidade e reações de degradação e estabilidade dimensional e de cor ^(63 - 65).

Tendo conhecimento a respeito desse fato supracitado, o uso do agente umectante de compósitos se restringiu apenas à última camada de resina de esmalte de modo a entregar uma boa anatomia dental, evitando a presença de falha e rugosidades na superfície da restauração sem que houvesse um comprometimento significativo ao grau de conversão ⁽¹⁸⁾. Ademais, após a fotopolimerização da última camada do modelador de resinas (BISCO, Illinois, Schaumburg) foi aplicado gel hidrossolúvel de modo a isolar a resina do oxigênio, do ambiente, objetivando uma polimerização completa e consequente melhora nas propriedades físico-mecânicas da restauração ⁽⁶⁶⁾.

A aplicação do gel hidrossolúvel está diretamente ligada ao grau de conversão de monômeros, concorrendo com um aumento da quantidade de polímeros na camada superficial ⁽⁶⁷⁾. Tal processo se justifica além do fato de o oxigênio presente no ambiente reagir com os radicais livres da camada superficial de resina composta, com o fato de que a aplicação do gel associada à polimerização adicional pode gerar maior dose de energia que aumenta o grau de conversão da resina composta e influência de forma direta na redução da rugosidade superficial dos espécimes ^(66 -71).

Por fim, como última etapa dos tratamentos restauradores, tem-se o acabamento e polimento, que previnem o acúmulo de restos alimentares os quais podem vir a gerar maior pigmentação nas resinas compostas. Além de aumentar a lisura e longevidade das restaurações, com o acabamento é possível melhorar a

anatomia dental desejada e com o polimento, as rugosidades presentes são reduzidas e o brilho da restauração é realçado ⁽⁷²⁾. No caso relatado, o acabamento e polimento das restaurações proporcionou ao paciente a individualização anatômica que o mesmo desejava, gerando grande satisfação, devolvendo sua autoestima ao final do tratamento.

CONCLUSÃO

A resina composta se mostrou uma excelente alternativa quando utilizada de maneira correta por um profissional capacitado, que compreenda os princípios estéticos e psicológicos de seu paciente. A utilização de diferentes métodos de trabalho associados proporcionou o sucesso do tratamento restaurador citado e foram suficientes para superar as expectativas do paciente, devolvendo ao mesmo a estética de seus dentes, elevando sua autoestima. Ademais, é válido ressaltar que o uso da resina composta combinada ao agente umectante na última camada de esmalte permitiu uma escultura final com menor quantidade de bolhas e interfaces de incremento, facilitando o acabamento e polimento final. Entretanto, é de extrema importância entender como o uso de agentes modeladores nas restaurações pode influenciar nas propriedades físicas de materiais resinosos, uma vez que a qualidade desses parâmetros implica na caracterização final da superfície da restauração.

Diante do que foi exposto neste relato de caso, sugere-se a realização de novas pesquisas que acompanhem o desempenho clínico do procedimento a longo prazo. Além disso, pesquisas que analisem os fatores que interferem nessa longevidade das restaurações estéticas em resina direta também são relevantes e necessárias.

REFERÊNCIAS

1. Mondelli J. Fundamentos de dentística operatória. 5. Reimpr. São Paulo: Santos; 2011.
2. Marques FP. O impacto social do diastema mediano superior [monografia] [internet]. Porto: Universidade do Porto; 2019. [acesso em 05 nov 2020]. Disponível em: <https://repositorio-aberto.up.pt/bitstream/10216/121713/2/344982.pdf>
3. Oliveira GS, Gusmão YG, Nunes FM, Oliveira IS, Cangussu LS, Gonçalves MC. Associação entre a odontologia estética e autoestima. REAOdonto. [periódico

- na internet]. 2020 [acesso em 05 nov 2020];1(e3892):1-7. Disponível em: <https://doi.org/10.25248/reaodonto.e3892.2020>
4. Chu CH, Zhang CF, Jin LJ. Treating a maxillary midline diastema in adult patients: a general dentist's perspective. JADA. [periódico na internet]. 2011 [acesso em 14 out 2021];142(11):1258-64. Disponível em: <https://doi.org/10.14219/jada.archive.2011.0110>
 5. Romero MF, Babb CS, Brenes C, Haddock FJ. A multidisciplinary approach to the management of a maxillary midline diastema: a clinical report. JPD. [periódico na internet]. 2018 [acesso em 13 out 2021];119(4):502-5. Disponível em: <https://doi.org/10.1016/j.prosdent.2017.06.017>
 6. Canuto MSB, Assis RS, Gouveia PMP, Nembr K. Análise comparativa entre presença de diastemas e tipos faciais. Rev CEFAC. [periódico na internet]. 2006 [acesso em 03 nov 2020];8(2):162-70. Disponível em: <https://www.redalyc.org/pdf/1693/169320515006.pdf>
 7. Keene HJ. Distribution of diastemas in the dentition of man. AJPA. [periódico na internet]. 1963 [acesso em 22 set 2021];21(4):437-41. Disponível em: <https://doi.org/10.1002/ajpa.1330210402>
 8. Campos PRB, Rocha RM, Menezes LR, Barbosa IF, Cunha AC, Pereira GDS. Rubber dam isolation: key to success in diastema closure technique with direct composite resin. Int J Esthet Dent. [periódico na internet]. 2015 [acesso em 30 set 2021];10(4):564-74. Disponível em: <https://pubmed.ncbi.nlm.nih.gov/26794052/>
 9. Michelon C, Hwas A, Borges MF, Marchiori JC, Susin AH. Restaurações diretas de resina composta em dentes posteriores: considerações atuais e aplicação clínica. RFO. [periódico na internet]. 2009 [acesso em 09 fev 2021];14(3):256-61. Disponível em: <http://seer.upf.br/index.php/rfo/article/view/797>
 10. Lempel E, Lovász BV, Meszarics R, Jeges S, Tóth Á, Szalma J. Direct resin composite restorations for fractured maxillary teeth and diastema closure: a 7 years retrospective evaluation of survival and influencing factors. Acad Dent Mater. [periódico na internet]. 2017 [acesso em 20 set 2021];33(4):467-76. Disponível em: <https://doi.org/10.1016/j.dental.2017.02.001>
 11. Ferracane JL. Resin composite: state of the art. Acad Dent Mater. [periódico na internet]. 2011 [acesso em 27 set 2021];27(1):29-38. Disponível em: <https://doi.org/10.1016/j.dental.2010.10.020>
 12. Frese C, Schiller P, Staehle HJ, Wolff D. Recontouring teeth and closing diastemas with direct composite buildups: a 5-year follow-up. J Dent. [periódico na internet]. 2013 [acesso em 25 set 2021];41(11):979-85. Disponível em: <https://doi.org/10.1016/j.jdent.2013.08.009>
 13. Schwarz V, Simon LS, Silva SA, Ghiggi PC, Cericato GO. Fechamento de diastema com resina composta: relato de caso. JOI. [periódico na internet]. 2013

- [acesso em 07 jul 2021];2(1):26-31. Disponível em: <https://seer.imes.edu.br/index.php/JOI/article/view/751/559>
14. Calamia V, Pantzis A. Simple case treatment planning: diastema closure. *Dent Clin North Am.* [periódico na internet]. 2015 [acesso em 28 set 2021];59(3):655-64. Disponível em: <https://doi.org/10.1016/j.cden.2015.03.010>
15. Calixto LR, Bandeca MC, Andrade MF. Enceramento diagnóstico: previsibilidade no tratamento estético indireto. *Rev Dent Press Estét.* [periódico na internet]. 2011 [acesso em 29 set 2021];8(4):26-37. Disponível em: <https://repositorio.unesp.br/handle/11449/125958>
16. Lynch CD, Frazier KB, McConnell RJ, Blum IR, Wilson NHF. Minimally invasive management of dental caries. *JADA.* [periódico na internet]. 2011 [acesso em 01 set 2021];142(6):612-20. Disponível em: <https://doi.org/10.14219/jada.archive.2011.0243>
17. Bayraktar ET, Atali PY, Korkut B, Kesimli EG, Tarcin B, Turkmen C. Effect of modeling resins on microhardness of resin composites. *Eur J Dent.* [periódico na internet]. 2021 [acesso em 29 set 2021];15(3):481-7. Disponível em: <https://doi.org/10.1055/s-0041-1725577>
18. Munchow EA, Sedrez-Porto JA, Piva E, Pereira-Cenci T, Cenci MS. Use of dental adhesives as modeler liquid of resin composites. *Acad Dent Mater.* [periódico na internet]. 2016 [acesso em 01 out 2021];32(4):570-7. Disponível em: <https://doi.org/10.1016/j.dental.2016.01.002>
19. Estrela C. *Metodologia Científica: ciência, ensino, pesquisa.* 3. ed. São Paulo: Artes Médicas; 2018.
20. Neves JL. Pesquisa qualitativa: características, usos e possibilidades. *Cad Pesqui Adm.* [periódico na internet]. 1996 [acesso em 30 set 2021];1(3):1-5. Disponível em: [https://www.hugoribeiro.com.br/biblioteca-digital/NEVES-Pesquisa Qualitativa.pdf](https://www.hugoribeiro.com.br/biblioteca-digital/NEVES-Pesquisa%20Qualitativa.pdf)
21. Arndt EM, Travis F, Lefebvre A, Niec A, Munro IR. Beauty and the eye of the beholder: social consequences and personal adjustments for facial patients. *Br J Plast Surg.* [periódico na internet]. 1986 [acesso em 29 set 2021];39(1):81-4. Disponível em: [https://doi.org/10.1016/0007-1226\(86\)90009-3](https://doi.org/10.1016/0007-1226(86)90009-3)
22. Ahmad I. Anterior dental aesthetics: dental perspective. *BDJ.* [periódico na internet]. 2005 [acesso em 29 set 2021];199(1):135-41. Disponível em: <https://doi.org/10.1038/sj.bdj.4812569>
23. Lima TCC, Carnevale Filho FW. Redução de diastema utilizando resina composta direta: relato de caso [trabalho de conclusão de curso] [internet]. Brasília: Uniceplac; 2019. [acesso em 09 jul 2021]. Disponível em: <https://dspace.uniceplac.edu.br/handle/123456789/255>
24. Barbosa DC, De'Stefani TP, Ceretta LB, Ceretta RA, Simões PW, D'Altoé LF. Estudo comparativo entre as técnicas de clareamento dental em consultório e

clareamento dental caseiro supervisionado em dentes vitais: uma revisão de literatura [trabalho de conclusão de curso] [internet]. São Paulo: UNICID; 2017. [acesso em 02 set 2021]. Disponível em: <https://publicacoes.unicid.edu.br/index.php/revistadaodontologia/article/view/255>

25. Felix BMM, Oliveira LS, Gonçalves TA. Análise comparativa entre técnicas e géis clareadores dentais de diferentes concentrações: revisão de literatura [trabalho de conclusão de curso] [internet]. Anápolis: Centro Universitário de Anápolis Unievangélica; 2019. [acesso em 03 set 2021]. Disponível em: <http://repositorio.aee.edu.br/jspui/handle/aee/1380>

26. Román-Rodríguez JL, Agustín-Panadero R, Roig-Vanaclocha A, Amengual J. A tooth whitening and chemical abrasive protocol for the treatment of developmental enamel defects. JPD. [periódico na internet]. 2020 [acesso em 29 set 2021];123(3):379-83. Disponível em: <https://doi.org/10.1016/j.prosdent.2019.02.015>

27. Mounika A, Mandava J, Roopesh B, Karri G. Clinical evaluation of color change and tooth sensitivity with in-office and home bleaching treatments. Indian J Dent Res. [periódico na internet]. 2018 [acesso em 29 set 2021];29(4):423-7. Disponível em: https://doi.org/10.4103/ijdr.ijdr_688_16

28. Sundfeld D, Pavani CC, Pini NIP, Machado LS, Schott TC, Sundfeld RH. Enamel microabrasion and dental bleaching on teeth presenting severe-pitted enamel fluorosis: a case report. Oper Dent. [periódico na internet]. 2019 [acesso em 30 set 2021];44(6):566-73. Disponível em: <https://doi.org/10.2341/18-116-T>

29. Costa JB, McPharlin R, Paravina RD, Ferracane JL. Comparison of at-home and in-office tooth whitening using a novel shade guide. Oper Dent. [periódico na internet]. 2010 [acesso em 02 out 2021];35(4):381-8. Disponível em: <https://doi.org/10.2341/09-344-C>

30. Karadas M, Duymus ZY. In vitro evaluation of the efficacy of different over-the-counter products on tooth whitening. Braz Dent J. [periódico na internet]. 2015 [acesso em 21 set 2021];26(4):373-7. Disponível em: <https://doi.org/10.1590/0103-64402013x0111>

31. Rodríguez-Martínez J, Valiente M, Sánchez-Martín MJ. Tooth whitening: from the established treatments to novel approaches to prevent side effects. JERD. [periódico na internet]. 2019 [acesso em 29 set 2021];31(5):431-40. Disponível em: <https://doi.org/10.1111/jerd.12519>

32. Perozzo F, Rodrigues JF, Felizardo KR. Produtos clareadores "over-the-counter"(otc): revisão de literatura [trabalho de conclusão de curso] [internet]. Maringá: URJ; 2017. [acesso em 12 set 2021]. Disponível em: <http://revista.uninga.br/index.php/uningareviews/article/view/1987>

33. Tay LY, Kose C, Loguercio AD, Reis A. Assessing the effect of a desensitizing agent used before in-office tooth bleaching. JADA. [periódico na internet]. 2009 [acesso em 29 set 2021];140(10):1245-51. Disponível em: <https://doi.org/10.14219/jada.archive.2009.0047>

34. Kossatz S, Dalanhol AP, Cunha T, Loguercio A, Reis A. Effect of light activation on tooth sensitivity after in-office bleaching. *Oper Dent.* [periódico na internet]. 2011 [acesso em 29 set 2021];36(3):251-7. Disponível em: <https://doi.org/10.2341/10-289-C>
35. Gottardi MS, Brackett MG, Haywood VB. Number of in-office light-activated bleaching treatments needed to achieve patient satisfaction. *Quintessence Int.* [periódico na internet]. 2006 [acesso em 15 set 2021];37(2):115-20. Disponível em: <https://pubmed.ncbi.nlm.nih.gov/16475373/>
36. Almeida LCAG, Costa CAS, Riehl H, Santos PH, Sundfeld RH, Briso ALF. Occurrence of sensitivity during at-home and in-office tooth bleaching therapies with or without use of light sources. *AOL.* [periódico na internet]. 2012 [acesso em 03 out 2021];25(1):3-8. Disponível em: <http://hdl.handle.net/11449/73688>
37. Parreiras SO, Vianna P, Kossatz S, Loguercio AD, Reis A. Effects of light activated in-office bleaching on permeability, microhardness, and mineral content of enamel. *Oper Dent.* [periódico na internet]. 2014 [acesso em 30 set 2021];39(5):225-30. Disponível em: <https://doi.org/10.2341/13-031-L>
38. Ausschill TM, Hellwig E, Schmidale S, Sculean A, Arweiler NB. Efficacy, side-effects and patients' acceptance of different bleaching techniques (otc, in-office, at-home). *FGDP.* [periódico na internet]. 2005 [acesso em 25 set 2021];12(3):1-88. Disponível em: <https://doi.org/10.1308%2F1355761054348396>
39. Bruzell EM, Pallesen U, Thoresen NR, Wallman C, Dahl JE. Side effects of external tooth bleaching: a multi-centre practice-based prospective study. *BDJ.* [periódico na internet]. 2013 [acesso em 22 set 2021];215(17):1-8. Disponível em: <https://doi.org/10.1038/sj.bdj.2013.1047>
40. Benevides AAA, Venâncio AEF, Feitosa VP. A influência do isolamento absoluto no sucesso de restaurações diretas e tratamento endodôntico: uma revisão de literatura [trabalho de conclusão de curso] [internet]. Araçatuba: Rev Odontol Araçatuba; 2019. [acesso em 30 set 2021]. Disponível em: <https://apcdaracatuba.com.br/revista/2019/04/trabalho6.pdf>
41. Menegaz ZA. Uso do isolamento absoluto em odontologia [monografia] [internet]. Tubarão: UNISUL; 2020. [acesso em 04 out 2021]. Disponível em: <https://repositorio.animaeducacao.com.br/handle/ANIMA/16504>
42. Zeni F, Ilkiu RE, Schmitt J, Martarello C. Isolamento absoluto modificado: alternativa para trabalhos em dentes anteriores. *Ação Odonto.* [periódico na internet]. 2014 [acesso em 30 set 2021];2(3):1-18. Disponível em: <https://portalperiodicos.unoesc.edu.br/acaodonto/article/view/6167>
43. Gouveia TH, Theobaldo JD, Vieira-Junior WF, Lima DA, Aguiar FH. Esthetic smile rehabilitation of anterior teeth by treatment with biomimetic restorative materials: a case report. *Clin Cosmet Investig Dent.* [periódico na internet]. 2017

[acesso em 30 set 2021];2017(9):27-31. Disponível em: <https://doi.org/10.2147/CCIDE.S130698>

44. Kostić I, Najman S, Kostić M, Stojanović S. Comparative review of gingival retraction agents. *Acta Méd Medianae*. [periódico na internet]. 2012 [acesso em 30 set 2021];51(1):81-4. Disponível em: <http://dx.doi.org/10.5633/amm.2012.0114>

45. Gupta A, Prithviraj DR, Gupta D, Shruti DP. Clinical evaluation of three new gingival retraction systems: a research report. *J Indian Prosthodontic Soc*. [periódico na internet]. 2013 [acesso em 30 set 2021];13(1):36-42. Disponível em: <https://doi.org/10.1007/s13191-012-0140-y>

46. Baratieri LN et al. *Estética: restaurações adesivas diretas em dentes anteriores fraturados*. São Paulo: Santos; 1995.

47. Ten Cate AR. *Histologia bucal: desenvolvimento, estrutura e função*. Rio de Janeiro: Guanabara Koogan; 2001.

48. Frankenberger R, Krämer N, Petschelt A. Long-term effect of dentin primers on enamel bond strength and marginal adaptation. *Oper Dent*. [periódico na internet]. 2000 [acesso em 30 set 2021];25(1):11-9. Disponível em: <https://pubmed.ncbi.nlm.nih.gov/11203784/>

49. Sofan E, Sofan A, Palaia G, Tenore G, Romeo U, Migliau G. Classification review of dental adhesive systems: from the IV generation to the universal type. *Ann Stomatol*. [periódico na internet]. 2017 [acesso em 22 set 2021];8(1):1-17. Disponível em: <https://pubmed.ncbi.nlm.nih.gov/28736601/>

50. Cecchin D, Farina AP, Spazzin AO, Galafassi D, Barbizam JVB, Carlini-Júnior B. Influência da profundidade dentinária na resistência à microtração de sistemas adesivos de condicionamento ácido total e autocondicionante. *Rev Odonto Cienc*. [periódico na internet]. 2008 [acesso em 25 set 2021];23(2):150-5. Disponível em: <https://revistaseletronicas.pucrs.br/ojs/index.php/fo/article/view/2557>

51. Oda M, Matos AB, Liberti EA. Morfologia da dentina tratada com substâncias dessensibilizantes: avaliação através da microscopia eletrônica de varredura. *Rev Odontol Univ São Paulo*. [periódico na internet]. 1999 [acesso em 28 set 2021];13(4):337-42. Disponível em: <https://doi.org/10.1590/S0103-06631999000400004>

52. Inoue S, Vargas MA, Abe Y, Yoshida Y, Lambrechts P, Vanherle G et al. Microtensile bond strength of eleven contemporary adhesives to dentin. *AJD*. [periódico na internet]. 2003 [acesso em 30 set 2021];16(5):329-34. Disponível em: <https://europepmc.org/article/med/14677612>

53. Carvalho RM, Carrilho M, Pereira LCG. Sistemas adesivos: fundamentos para aplicação clínica. *Biodonto*. [periódico na internet]. 2004 [acesso em 04 out 2021];2(1):1-89. Disponível em: https://www.researchgate.net/publication/288968559_Sistemas_adesivos_Fundamentos_para_aplicacao_clinica

54. Cruz LS, Oliveira GM. Análise morfológica do esmalte e da dentina após o uso de dois tipos de sistemas adesivos. Rev Fac Odontol Univ Fed Bahia. [periódico da internet]. 2021 [acesso em 27 set 2021];51(1):19-28. Disponível em: <https://periodicos.ufba.br/index.php/revfo/issue/view/2197>
55. Peumans M, Kanumilli P, Munck J, Landuyt KV, Lambrechts P, Meerbeek BV. Clinical effectiveness of contemporary adhesives: a systematic review of current clinical trials. JPD. [periódico na internet]. 2006 [acesso em 26 set 2021];95(6):1-472. Disponível em: <https://doi.org/10.1016/j.prosdent.2006.02.019>
56. Meerbeek BV, Munck J, Yoshida Y, Inoue S, Vargas M, Vijay P et al. Adhesion to enamel and dentin: current status and future challenges. Oper Dent. [periódico na internet]. 2003 [acesso em 25 set 2021];28(3):215-35. Disponível em: <https://europepmc.org/article/med/12760693>
57. Ergin E, Kutuk ZB, Cakir FY, Gurgan S. Comparison of two different composite resins used for tooth reshaping and diastema closure in a 4-year follow-up. Niger J Clin Pract. [periódico na internet]. 2018 [acesso em 24 set 2021];21(9):1098-106. Disponível em: <https://www.njconline.com/article.asp?issn=1119-3077;year=2018;volume=21;issue=9;spage=1098;epage=1106;aulast=Ergin>
58. Li QL, Cao CY, Xu QJ, Xu XH, Yin JL. Atraumatic restoration of vertical food impaction with an open contact using flowable composite resin aided by cerclage wire under tension. Sci. [periódico na internet]. 2016 [acesso em 23 set 2021];2016(1)1-7. Disponível em: <https://doi.org/10.1155/2016/4127472>
59. Silva APR. Sistemas de matrizes e cunhas para restabelecer o contato proximal em restaurações classe II compostas e complexas [trabalho de conclusão de curso] [internet]. Uberaba: Universidade De Uberaba; 2021. [acesso em 04 out 2021]. Disponível em: <http://dspace.uniube.br:8080/jspui/handle/123456789/1474>
60. Tateyama A, Yamamura S. Restauração de Classe II em resina composta da anatomia ao ponto de contato ideais. Full Dent Sci. [periódico na internet]. 2018 [acesso em 24 set 2021];9(34):127-31. Disponível em: <https://tdv.com.br/casos-clinicos/restauracao-de-classe-ii-em-resina-composta-da-anatomia-ao-ponto-de-contato-ideais/>
61. Fernandes HGK, Silva R, Marinho MAS, Oliveira POS, Ribeiro JCR, Moyses MR. Evolução da resina composta: revisão da literatura [trabalho de conclusão de curso] [internet]. Três corações: UninCor; 2014. [acesso em 09 jul 2021]. Disponível em: <http://periodicos.unincor.br/index.php/revistaunincor/article/view/1465>
62. Diegues MA, Marques E, Miyamoto PAR, Penteado MM. Cerâmica x resina composta: o que utilizar. Rev UNINGÁ. [periódico na internet]. 2017 [acesso em 09 jul 2021];51(1):87-94. Disponível em: <http://revista.uninga.br/index.php/uninga/article/view/1329>

63. Ribeiro LS. Efeito de uma resina modeladora sobre o grau de conversão de um compósito nanoparticulado [monografia] [internet]. Natal: UFRN; 2017. [acesso em 04 out 2021]. Disponível em: <https://repositorio.ufrn.br/handle/123456789/39031>
64. Cacique AOA. Efeito do uso de líquido modelador na estabilidade de cor e translucidez de resina composta [trabalho de conclusão de curso] [internet]. Governador Valadares: Universidade Federal de Juiz de fora; 2019. [acesso em 04 out 2021]. Disponível em: <https://repositorio.ufjf.br/jspui/handle/ufjf/10462>
65. Paula FC, Valentin RS, Borges BCD, Medeiros MCS, Oliveira RF, Silva AO. Effect of instrument lubricants on the surface degree of conversion and crosslinking density of nanocomposites. J Esthet Restor Dent. [periódico na internet]. 2016 [acesso em 04 out 2021];28(2):85-91. Disponível em: <https://doi.org/10.1111/jerd.12182>
66. Queiroz LL. Influência do gel hidrossolúvel e diferentes sistemas abrasivos no acabamento e polimento de uma resina composta nanohíbrida: simulação de superfície interproximal [dissertação] [internet]. Uberlândia: UFU; 2019. [acesso em 04 out 2021]. Disponível em: <https://repositorio.ufu.br/handle/123456789/28066>
67. Koga K, Tsujimoto A, Ishii R, Iino M, Kotaku M, Takamizawa T et al. Influence of oxygen inhibition on the surface free-energy and dentin bond strength of self-etch adhesives. Eur J O Sci. [periódico na internet]. 2011 [acesso em 04 out 2021];119(5):395-400. Disponível em: <https://doi.org/10.1111/j.1600-0722.2011.00849.x>
68. Calheiros FC, Braga RR, Kawano Y, Ballester RY. Relationship between contraction stress and degree of conversion in restorative composites. Dent Mater. [periódico na internet]. 2004 [acesso em 02 out 2021];20(10):939-46. Disponível em: <https://doi.org/10.1016/j.dental.2004.03.003>
69. Halvorson RH, Erickson RL, Davidson CL. Energy dependent polymerization of resin-based composite. Dent Mater. [periódico na internet]. 2002 [acesso em 01 set 2021];18(6):463-9. Disponível em: [https://doi.org/10.1016/S0109-5641\(01\)00069-0](https://doi.org/10.1016/S0109-5641(01)00069-0)
70. Emami N, Soderholm KJ, Berglund LA. Effect of light power density variations on bulk curing properties of dental composites. J Dent. [periódico na internet]. 2003 [acesso em 05 set 2021];31(3):189-96. Disponível em: [https://doi.org/10.1016/S0109-5641\(01\)00069-0](https://doi.org/10.1016/S0109-5641(01)00069-0)
71. Korkmaz Y, Ozel E, Attar N, Aksoy G. The influence of one-step polishing systems on the surface roughness and microhardness of nanocomposites. Oper Dent. [periódico na internet]. 2008 [acesso em 30 set 2021];33(1):44-50. Disponível em: <https://doi.org/10.2341/07-28>
72. Silva FFF, Nunes JO. A influência das partículas de carga no acabamento e polimento das restaurações de resina composta [trabalho de conclusão de curso] [internet]. Porto Velho: Centro Universitário São Lucas; 2019. [acesso em 03 nov

2020].

Disponível

em:

<http://repositorio.saolucas.edu.br:8080/xmlui/handle/123456789/3424>

AGRADECIMENTOS

“Agradecer o bem que recebemos é retribuir um pouco do bem que nos foi feito.” (Augusto Branco).

Agradecemos primeiramente a Deus, pelas oportunidades fornecidas a todo momento em nossas vidas, e por ter colocado em nosso caminho pessoas maravilhosas que nos ajudaram a alcançar nossos objetivos.

Muito obrigado(a) aos nossos pais Cynthia e Sandro; Eni e Reginaldo; pelo apoio, carinho, incentivo e compreensão quando foi necessário deixarmos de ficar reunidos para conseguirmos finalizar este trabalho, e também ao restante de nossa família e amigos, tanto os que conhecemos durante o curso, quanto aos que estavam fora dele, que sempre se mantiveram dispostos a ajudar.

Ao longo dessa jornada contamos com o apoio de nossos queridos orientadores Victor da Mota Martins, Lia Dietrich e Cláudia Maria de Oliveira Andrade, que mesmo com todas as interrupções e divergências, sempre se mantiveram postas a ajudar no que precisasse, compartilhando parte de seu conhecimento.

Não poderíamos deixar de agradecer aos funcionários da FPM, em especial a professora Luciana, pela disponibilidade de revisar sempre nosso TCC, ao professor Roberto Góes, pelas conversas, risadas, apoio e paciência pelas várias dúvidas ao longo desses 5 anos, e ao professor e coordenador do curso Fernando Nascimento, por compartilhar seu conhecimento sempre com um sorriso em nossas atividades clínicas. Gostaríamos de agradecer também as nossas queridas Dilma, Marília e Elieuzza pelo carisma e disponibilidade em tudo que foi pedido na policlínica, e também a todas as risadas que demos com nossas amadas Francielle e Samantha.

E por último, mas não menos importante agradecemos um ao outro pelo nosso amor, companheirismo, amizade, dedicação, e esforços pelos quais concluímos mais uma etapa de nossas vidas.

“Professores brilhantes ensinam para uma profissão. Professores fascinantes ensinam para a vida.” (Augusto Cury).

DECLARAÇÃO DE AUTORIZAÇÃO

Autorizo a reprodução e divulgação total ou parcial deste trabalho, por qualquer meio convencional ou eletrônico, para fins de estudo e pesquisa, desde que citada a fonte.

Patos de Minas, 18 de Novembro de 2021

Vinícius Andrade Ribeiro Peres

Cláudia Maria de Oliveira Andrade

DECLARAÇÃO DE AUTORIZAÇÃO

Autorizo a reprodução e divulgação total ou parcial deste trabalho, por qualquer meio convencional ou eletrônico, para fins de estudo e pesquisa, desde que citada a fonte.

Patos de Minas, 18 de Novembro de 2021

Ester Marieta da Silva

Cláudia Maria de Oliveira Andrade

DECLARAÇÃO DAS DEVIDAS MODIFICAÇÕES EXPOSTAS EM DEFESA PÚBLICA

Eu Vinicius Andrade Ribeiro Peres, matriculado sob o número 05152 da FPM, DECLARO que efetuei as correções propostas pelos membros da Banca Examinadora de Defesa Pública do meu TCC intitulado: **FACETAS DIRETAS EM DENTES ANTERIORES UTILIZANDO COMPOSITE WETTING RESIN** do dia 18 de Novembro de 2021.

E ainda, declaro que o TCC contém os elementos obrigatórios exigidos nas Normas de Elaboração de TCC e também que foi realizada a revisão gramatical exigida no Curso de Graduação em Odontologia da Faculdade Patos de Minas.

Vinicius Andrade Ribeiro Peres
Graduando Concluinte do Curso

DECLARO, na qualidade de Orientador(a) que o presente trabalho está **AUTORIZADO** a ser entregue na Biblioteca, como versão final.

Cláudia Maria de Oliveira Andrade
Professor(a) Orientador(a)

DECLARAÇÃO DAS DEVIDAS MODIFICAÇÕES EXPOSTAS EM DEFESA PÚBLICA

Eu Ester Marieta da Silva, matriculado sob o número 11136 da FPM, DECLARO que efetuei as correções propostas pelos membros da Banca Examinadora de Defesa Pública do meu TCC intitulado: **FACETAS DIRETAS EM DENTES ANTERIORES UTILIZANDO COMPOSITE WETTING RESIN** do dia 18 de Novembro de 2021

E ainda, declaro que o TCC contém os elementos obrigatórios exigidos nas Normas de Elaboração de TCC e também que foi realizada a revisão gramatical exigida no Curso de Graduação em Odontologia da Faculdade Patos de Minas.

Ester Marieta da Silva
Graduando Concluinte do Curso

DECLARO, na qualidade de Orientador(a) que o presente trabalho está **AUTORIZADO** a ser entregue na Biblioteca, como versão final.

Cláudia Maria de Oliveira Andrade
Professor(a) Orientador(a)